



APPROPRITEZZA NELLA RICHIESTA DEGLI ESAMI STRUMENTALI E PERCORSO DIAGNOSTICO NELL'ARTROSI DEL GINOCCHIO

Description

Giovanni Zaccherotti, Direttore F.F. S.O.C. Ortopedia e Traumatologia Ospedale SS. Cosma e Damiano, Pescia (Asl Toscana Centro)

Abstract

La gonartrosi è una malattia molto frequente e spesso necessita di un trattamento protesico. Un accurato esame clinico da correlare ad un eventuale esame radiografico standard è già sufficiente per pianificare il trattamento. La RM non deve essere eseguito nei casi in cui l'artrosi è già visibile sulla radiografia (grado II, III e IV sec. K/L) e sarebbe auspicabile che venisse richiesta esclusivamente dal medico specialista ortopedico.

Parole chiave: artrosi, ginocchio, risonanza magnetica, protesi ginocchio

Introduzione

L'osteoartrosi (OA) del ginocchio colpisce circa 27 milioni di persone ogni anno con un aumento del 132,2% in totale di casi dal 1990. Negli Stati Uniti più di 600.000 di questi pazienti vengono sottoposti ad artroplastica totale del ginocchio (PTG). Con una prevalenza così elevata è fondamentale identificare strategie economicamente vantaggiose per diagnosticare e gestire accuratamente l'OA. Le spese sanitarie continuano ad aumentare e l'uso eccessivo della diagnostica per immagini, inclusa la risonanza magnetica (RM), contribuisce in modo significativo al lievitare dei costi.

La diagnosi della gonartrosi è prevalentemente clinica. L'esame clinico del paziente con associato studio radiografico standard è sensibile al 91% e specifico all'86% per la diagnosi. L'accuratezza diagnostica di questa combinazione aumenta con la gravità dell'OA. Una metanalisi ha calcolato che la sensibilità e la specificità della risonanza magnetica per fare la diagnosi di gonartrosi sono rispettivamente del 61% e dell'82%. Sebbene la RM abbia la capacità di visualizzare anomalie nei pazienti con OA non evidenziabili alla radiografia, comprese lesioni del midollo osseo (potenziale osteonecrosi), la rilevanza clinica di questi risultati e le implicazioni per il trattamento non sono ben comprese. Ad esempio, la risonanza magnetica può rilevare lesioni meniscali, ma queste sono risultate frequenti nei pazienti con evidenza radiografica di OA, senza differenze di prevalenza tra quelli con e senza sintomi. Pertanto la RM riveste un ruolo minimo nella valutazione dei pazienti con evidenza radiografica di OA da moderata a grave e un ruolo analogamente minimo nella pianificazione prechirurgica o nel processo decisionale prima dell'impianto della protesi.

Il numero di richieste di esami diagnostici per immagine (esami radiografici standard, tomografia computerizzata (TC) e soprattutto di RM) aumenta sul territorio nazionale ormai in maniera costante per una quota stimata tra il 20 ed il 30% annuo. E' pertanto legittimo pensare che la richiesta che comporta l'aumento del primo tipo di richiesta (RX standard) possa essere considerata appropriata e che quella del secondo tipo (TC e/o RMN) sia potenzialmente inappropriata. Tutto ciò

comporta una evidente sofferenza per la risposta alla richiesta con una inevitabile lievitazione dei tempi d'attesa. Inoltre, in letteratura è evidente che l'uso eccessivo della RM in pazienti con OA del ginocchio sembra dipendere anche dalla tipologia del medico richiedente. L'ipotesi è che molti operatori richiedano la RM per la valutazione dell'OA prima di rivolgersi a uno specialista ortopedico e che gli operatori con livelli di formazione specialistica più elevati abbiano meno probabilità di richiedere questi studi di *imaging*.

Per questo motivo l'obiettivo prioritario nel governare tale fenomeno dovrà imporre una drastica riduzione dell'erogazione di esami diagnostici inappropriati, riducendone la prescrizione per garantire erogazione ottimizzata per la richiesta appropriata.

Clinica della gonartrosi

La gonalgia dovuta a degenerazione articolare è una sintomatologia presente in più del 20% della popolazione adulta ed è associata ad una disabilità clinicamente significativa. Alcuni studi americani, riportano un numero di accessi annuali ai reparti di emergenza di più di 1 milione di casi e di circa 2 milioni di visite di medicina generale in un anno per dolore acuto al ginocchio. Il 6% dei pazienti adulti che si presentano alla medicina generale riferisce gonalgia; il 17% ha dolore al ginocchio da meno di 3 giorni, il 46% da meno di 1 mese.

Il dolore al ginocchio può essere dovuto a molteplici cause. In corso di OA la gonalgia è dovuta ad una alterazione della normale biomeccanica delle articolazioni che compongono il ginocchio; tale alterazione provoca un segnale nocicettivo ad origine dall'osso subcondrale o dallo stiramento della capsula articolare e della sinovia.

La diagnosi è in primo luogo anamnestico-clinica, solo in un secondo tempo, strumentale.

Non esiste un singolo segno, sintomo o test in grado di diagnosticare l'OA. La diagnosi si basa invece su diversi fattori, tra cui l'età, l'anamnesi e i sintomi della persona.

Ad esempio, l'artrosi del ginocchio può solitamente essere diagnosticata in una persona di età superiore ai 50 anni se sono presenti:

- Dolore prevalentemente durante il carico e il movimento del ginocchio, dolore quando si usano le scale,
- Rigidità mattutina che dura solo per un breve periodo (meno di 30 minuti),
- Una sensazione di scricchiolio o di stridore al ginocchio quando si salgono e scendono le scale,
- Negli stadi avanzati può essere presente una deformità ossea delle ginocchia,
- Il versamento articolare (solo nel 2,4 % dei pazienti).

L'OA non causa un'inflammazione marcata (cioè l'articolazione non è calda al tatto). I sintomi dell'OA generalmente variano di giorno in giorno, ma cambiano solo lentamente nel corso degli anni e ad un certo punto possono stabilizzarsi o addirittura migliorare. Sintomi simili a quelli sopra indicati possono colpire varie articolazioni.

Gli esami di laboratorio possono essere utilizzati per escludere altre malattie nel caso si sospetti in particolare una malattia reumatica. Gli esami generici o "di base" per escludere eventuali patologie reumatiche sono: emocromo con formula leucocitaria, V.E.S., proteina C reattiva, protidemia con protidogramma, esame completo delle urine. Gli esami specifici prevedono: fattore reumatoide, titolo antistreptolisinico, uricemia, antigeni HLA, anticorpi antinucleo ed antifosfolipidi ed altri.

Il decorso dell'OA varia notevolmente da persona a persona. Ad esempio, è molto probabile che il dolore e la limitazione funzionale peggiorino lentamente nel tempo. Nei soggetti in cui il dolore e la rigidità articolare peggiorano nel tempo, si verifica solitamente un peggioramento intermittente (ossia periodi in cui i sintomi peggiorano seguiti da periodi di stabilizzazione). Alcune persone affette da OA sono in grado di mantenere un livello funzionale quasi normale nonostante il dolore, mentre altre possono avere difficoltà anche con compiti semplici.

L'esame radiografico nella gonartrosi

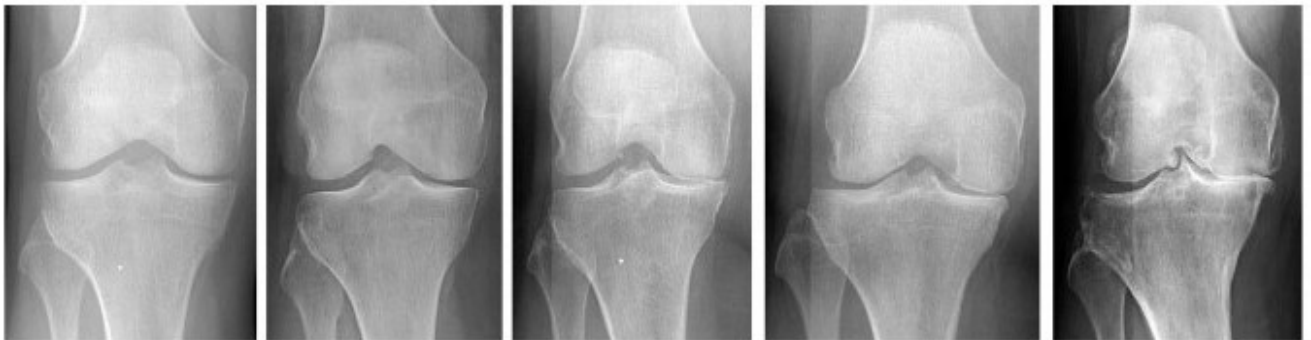
Oltre all'anamnesi clinica e all'esame obiettivo dell'articolazione del ginocchio, i medici ortopedici utilizzano la radiografia semplice con una visione anteroposteriore in piedi, che è attualmente considerata la modalità *gold standard* per la diagnosi di OA. Viene utilizzata anche una radiografia in proiezione latero-laterale, una proiezione postero-anteriore sotto carico secondo la metodica di Rosemberg e una proiezione assiale di rotula con ginocchio flesso 45° e paziente supino secondo la metodica descritta da Merchant.

Secondo l'European Alliance of Associations for Rheumatology (EULAR) e l'American College of Radiology (ACR), la radiografia dovrebbe essere la modalità di *imaging* di prima linea per la diagnosi dell'OA del ginocchio. È considerato l'esame strumentale ideale per la sua elevata specificità, ampia disponibilità e basso costo. Tramite di esso è possibile valutare direttamente il restringimento dello spazio articolare, un segno molto specifico della perdita di cartilagine.

Le anomalie radiografiche più frequenti sono il restringimento dell'interlinea articolare, la formazione di osteofiti, la sclerosi subcondrale, rimodellamento osseo e sublussazione, con coinvolgimento articolare che può essere unicompartimentale (più frequentemente l'articolazione tibio-femorale mediale), bicompartimentale (che può coinvolgere le articolazioni tibio-femorale e patello-femorale o l'articolazione tibio-femorale mediale) e tricompartmentale (con interessamento delle articolazioni tibio-femorale laterale e femoro-rotulea).

Esistono diversi sistemi di classificazione radiografica utilizzati per valutare la OA del ginocchio e per misurare il decorso della malattia. Il sistema più conosciuto è quello codificato da Kellgren e Lawrence (K/L) e basandosi sui criteri proposti dell'*Osteoarthritis Research Society International (OARSI)*. La classificazione di K/L, descritta per la prima volta nel 1957, prevede 4 gradi di gravità dell'OA, da 0 (nessuna evidenza di alterazioni radiografiche) a 4 (caratterizzato da grandi osteofiti, marcato restringimento dello spazio articolare, grave sclerosi e evidente deformità dell'articolazione). Nel 1961 l'Organizzazione Mondiale della Sanità indicò il metodo K/L come standard per la classificazione delle OA del ginocchio.

Classificazione di Kellgren e Lawrence (1957)



Al fine di effettuare correttamente una diagnosi differenziale tra condizioni infiammatorie e degenerative quando si riscontra un restringimento dell'interlinea articolare alla radiografia, la letteratura ha proposto alcuni algoritmi diagnostici. In particolare, la presenza di erosioni ossee, osteopenia e rigonfiamento dei tessuti molli dovrebbe suggerire un processo infiammatorio, mentre la presenza di osteofiti, sclerosi ossea e cisti subcondrali con margini ossei intatti dovrebbero suggerire un processo degenerativo. Inoltre, nella malattia degenerativa delle articolazioni, il riscontro di osteofiti marginali risulta patognomica di OA, mentre i riscontri del restringimento dell'interlinea articolare, sclerosi ossea e cisti subcondrali vengono utilizzati per valutare la gravità.

La radiografia presenta, tuttavia, diversi inconvenienti, come la sua incapacità di visualizzare direttamente i cambiamenti dei tessuti molli. La misurazione del restringimento dell'interlinea articolare ha una bassa sensibilità per le alterazioni dei tessuti molli e la presenza di sclerosi subcondrale, cisti e osteofiti ha una bassa sensibilità per la degenerazione della cartilagine; incapacità di riconoscere i segni dello stadio iniziale, perché quando si verificano cambiamenti secondari (perdita di cartilagine, formazione di osteofiti ed estrusione del menisco) la malattia è in uno stadio avanzato.

La Risonanza Magnetica ed altri esami strumentali

La RM attualmente non deve utilizzata di routine per la diagnosi e la gestione della OA del ginocchio a causa della sua disponibilità limitata, dei costi elevati, dei lunghi tempi di scansione e delle controindicazioni in alcuni pazienti (ad esempio, *pacemaker* o altri impianti e dispositivi RM non compatibili). Tuttavia, è considerata la modalità di *imaging* più accurata per la diagnosi delle patologie del ginocchio per la sua eccellente risoluzione spaziale e la sua capacità di visualizzare in modo ottimale tutte le strutture articolari, come sinovia, menischi, legamenti, ossa, muscoli e tendini, senza l'uso di radiazioni ionizzanti.

La risonanza magnetica consente un'eccellente valutazione diretta della degenerazione della cartilagine e dell'osso subcondrale, strettamente correlata alla progressione dell'OA, fornendo informazioni sui cambiamenti morfologici della

cartilagine, comunemente utilizzando sequenze bidimensionali intermedie *fast spin-echo* (2D FSE) o *turbo spin-echo* e può rappresentare accuratamente la superficie condrale. Da un punto di vista morfologico il danno cartilagineo si manifesta solitamente in associazione con lesioni degenerative del midollo osseo, che sono aree subcondrali di iperintensità sulle sequenze di densità protonica (PD) e di ipointensità sulle sequenze T1, con aspetto non cistico; il segnale dipende principalmente dalla presenza di necrosi del midollo osseo, fibrosi e solo in minima parte dall'edema.

La RM riveste importanza pratica solo nella diagnosi dell'osteonecrosi (ON). Questa patologia è descritta come un insieme di alterazioni patologiche e radiologiche nell'osso secondarie a insufficienza vascolare dovuta a varie cause. Quando si verifica nella regione epifisaria è chiamata necrosi asettica mentre è chiamata infarto osseo nella metafisi e nella diafisi. Molte condizioni e fattori di rischio sono associati all'osteonecrosi. L'uso prolungato di corticosteroidi e il consumo di alcol sono le cause più comuni di osteonecrosi atraumatica. Altre cause sono emoglobinopatie (anemia falciforme), vasculiti, cause metaboliche/endocrine e idiopatiche.

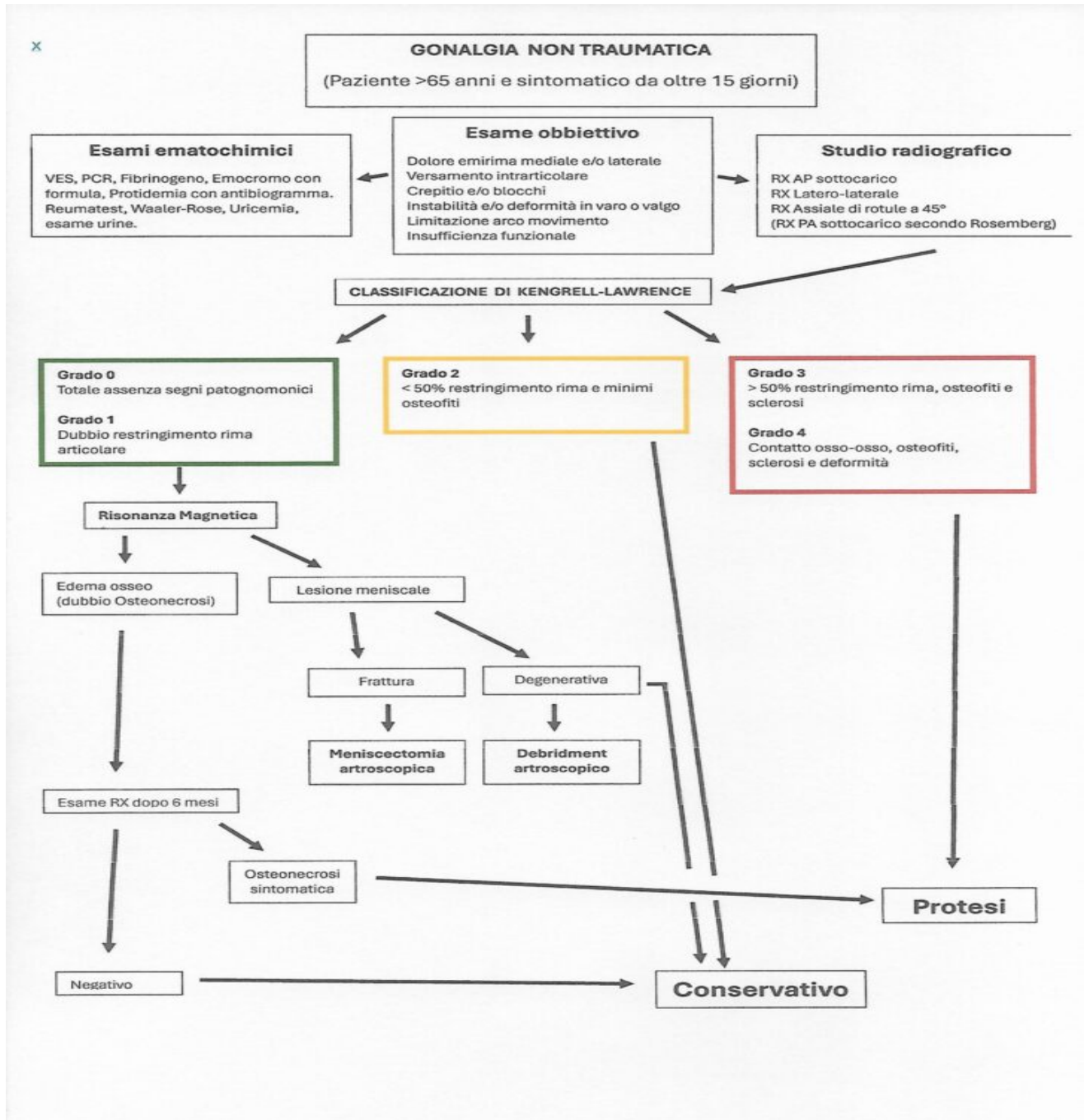
Le radiografie convenzionali sono la modalità scarsamente sensibile per rilevare le fasi iniziali della malattia. Una lucenza subcondrale a forma di mezzaluna (segno della mezzaluna) può essere osservata solo nelle fasi avanzate e focolai sclerotici irregolari nell'osteonecrosi midollare. La scintigrafia ossea mostra mancanza di assorbimento nelle fasi iniziali ma manca di specificità. La risonanza magnetica è lo strumento di *imaging* più sensibile e specifico per il rilevamento e la stadiazione della malattia. La zona necrotica centrale appare ipointensa nelle sequenze pesate in T1 e T2. Nelle sequenze pesate in T2, alla giunzione tra tessuti vitali e non vitali, è presente un'area interna ad alta intensità di segnale (tessuto di granulazione vascularizzato) e un bordo ipointenso esterno adiacente (area sclerotica) chiamato "segno della doppia linea". Questo riscontro è diagnostico di osteonecrosi.

Discussione

La diagnosi di gonartrosi è in prima istanza clinica e solo in secondo tempo radiologica. È sufficiente una radiografia nelle due proiezioni standard (antero-posteriore sotto carico e laterale) per evidenziare i quattro segni radiologici fondamentali dell'artrosi: riduzione della rima articolare, addensamento dell'osso sotto la cartilagine, geodi (ovvero cavitazioni dell'osso, più rare nel ginocchio di quanto non si osservi nell'anca) e osteofiti. Non si sottolinea mai abbastanza la necessità che questa radiografia venga eseguita sotto carico, cioè con il paziente in piedi, così da dimostrare con certezza la riduzione della rima articolare. In preparazione ad un intervento chirurgico è bene eseguire ulteriori indagini, che permettano di pianificare al meglio la procedura: in genere una teleradiografia sotto carico (ovvero una lastra lunga che comprende la totalità degli arti inferiori per valutare eventuali correzioni assiali necessarie durante l'intervento) e, soprattutto, le proiezioni assiali della rotula secondo Merchant (con paziente supino e ginocchio flesso a 45°).

L'onere finanziario *dell'imaging* RM nella diagnosi e nella valutazione delle condizioni patologiche ortopediche è ben riconosciuto. In un recente studio, il 13,1% dei pazienti sottoposti a PTG aveva una risonanza magnetica nonostante le radiografie del ginocchio dimostrassero OA di grado III-IV secondo K/L. Gli operatori non medici e non accademici avevano maggiori probabilità di richiedere scansioni RM rispetto ai medici o agli operatori accademici. Non è stato riscontrato che l'uso della RM differisse in base alla specialità del medico o alla formazione del medico referente. Ulteriori studi potrebbero far luce sull'eventuale relazione tra l'incidenza delle scansioni MRI del ginocchio tra operatori con diversi livelli di formazione. Le scansioni RM del ginocchio sono solitamente riservate ai pazienti più giovani senza OA radiograficamente evidente (solo grado 0 o I secondo K/L), in cui la diagnosi non è chiara. Bernstein et al. hanno rilevato che il 45% delle scansioni RM del ginocchio richieste da medici esterni alla specialità ortopedica (chirurghi non ortopedici) erano normali, rispetto al 27,6% degli esami richiesti da chirurghi ortopedici. Questi risultati suggeriscono che i medici non ortopedici utilizzano con maggiore frequenza la RM per la diagnosi di OA rispetto dei chirurghi ortopedici.

In conclusione, davanti ad un paziente di età avanzata (maggiore di 65 anni) con sintomatologia suggestiva di OA del ginocchio dovremo procedere in prima istanza ad un accurato esame clinico del ginocchio per valutare l'ampiezza del movimento cercando segni di gonfiore, dolorabilità e rigidità. In secondo luogo potremo effettuare un esame radiografico (raggi X) per determinare la perdita di cartilagine e di spazio articolare nel ginocchio. Ulteriori esami, tra cui possibili test di laboratorio, TC o RM, potrebbero essere giustificati in base ai risultati dell'esame radiografico, all'età del paziente ed al dubbio clinico di malattia reumatica o di ON. Una RM di solito non dovrebbe essere richiesta nei casi in cui l'artrosi è già visibile sulla radiografia (grado II, III e IV sec. K/L) e sarebbe auspicabile che venisse richiesta esclusivamente dal medico specialista ortopedico.



giovanni.zaccherotti@usltoscana.centro.it

CATEGORY

- 1. Scienza e professione

POST TAG

- 1. Studi e ricerche

Category

1. Scienza e professione

Tags

1. Studi e ricerche

Date Created

Novembre 2024

Author

redazione-toscana-medica

Meta Fields

Views : 3023

Nome E Cognome Autore 1 : Giovanni Zaccherotti