



## Il fenomeno di Raynaud in età pediatrica e l'importanza della diagnosi precoce

### Description

L. Gatti<sup>1</sup>, E. Marrani<sup>1</sup>, I. Pagnini<sup>1</sup>, M. Mastrolia<sup>1</sup>, I. Maccora<sup>1,2</sup>, T. Gianì<sup>1</sup>, G. Simonini<sup>1,2</sup>

<sup>1</sup>Dipartimento di Reumatologia Pediatrica, Centro ERN-ReCONNET, Ospedale Pediatrico Meyer IRCCS, Firenze, Italia

<sup>2</sup>Dipartimento NEUROFARBA, Università di Firenze, Firenze, Italia

Il fenomeno di Raynaud (FR) è una manifestazione parossistica secondaria a fenomeni di vasospasmo eccessivi a carico delle estremità del corpo (mani, piedi, naso) in risposta al freddo o ad altro stimolo, con conseguente raffreddamento e cambiamento di colore della cute delle zone interessate. Clinicamente, il fenomeno di Raynaud si manifesta in tre fasi: le dita diventano dapprima bianche a causa dello spasmo dei vasi sanguigni (fase ischemica), secondariamente diventano blu per il ripristino della circolazione venosa (fase di acrocianosi) e infine rosse (fase iperemica) per la ripresa della circolazione arteriosa. La frequenza, durata e gravità dello spasmo dei vasi sanguigni sono variabili, ma spesso è presente una alterazione della sensibilità tattile con intorpidimento delle dita o dolore. Nei casi più severi gli episodi di ischemia determinano un danno tissutale con ulcerazioni cutanee e aumentato rischio di infezioni delle aree necrotiche.

La prevalenza di tale fenomeno in età pediatrica è difficile da stimare poiché gli studi condotti ad oggi utilizzano differenti definizioni di FR. Inoltre non tutti i soggetti di età pediatrica con FR presentano il cambiamento trifasico; nella metà dei casi può essere presente solo una fase. I dati disponibili suggeriscono una maggiore prevalenza nelle ragazze adolescenti tra i 12 e i 15 anni.

Il FR può essere primitivo (idiopatico) oppure secondario ad altre malattie reumatologiche, in particolare alle connettiviti sistemiche. Nei pazienti con sclerosi sistemica giovanile il FR rappresenta il primo segno di malattia nel 60-90% dei casi e l'insorgenza del FR precede lo sviluppo delle altre manifestazioni della malattia di circa 2 anni. Altre malattie reumatologiche in cui è possibile osservare il FR sono la connettivite mista, con una prevalenza del 75%, il Lupus Eritematoso Sistemico, la Sindrome di Sjogren, le dermatomiositi giovanili e la sindrome da anti fosfolipidi. Inoltre il FR potrebbe essere secondario anche a farmaci quale il metilfenidato, utilizzato in caso di disordine da iperattività e deficit di attenzione oppure i farmaci beta-bloccanti.

Dal punto di vista diagnostico è fondamentale raccogliere un'accurata anamnesi sia familiare sia patologica del paziente; l'esame obiettivo con il rilevamento di eventuali alterazioni cutanee è imprescindibile.

Altri sintomi associati in caso di connettivite sottostante possono essere le "puffy hands" (mani edematose e rigonfie), alterazioni della trofia cutanea, ulcere digitali, febbri inspiegabili, astenia, mialgie, artralgie, disfagia, eruzioni cutanee persistenti.

A livello laboratoristico, alcuni esami quali emocromo, indici di flogosi e dosaggio degli anticorpi anti-nucleo possono essere

d'aiuto, sebbene siano aspecifici. Tuttavia, nel caso di clinica suggestiva per patologia sottostante potrebbe esser indicato eseguire anche una valutazione della funzionalità epatica e renale, il dosaggio degli enzimi muscolari, degli ormoni tiroidei, del complemento (C3 e C4) e l'esame chimico-fisico delle urine. In caso di positività degli ANA, è indicato ampliare il pannello anticorpale con anticorpi specifici di malattia quali anticorpi specifici per sclerosi sistemica (anti centromero, anti-topoisomerasi I o anti Scl-70, anti-RNA polimerasi III, anti U1-RNP, anti PM-Scl), anticorpi anti DNA nativo, anticorpi anti-fosfolipidi e anticorpi anti-antigeni estraibili (anti-SSA/Ro, anti-SSB/La, anti-ribonucleoproteine, anti-Smith e anti-Jo1). È inoltre fondamentale indagare il coinvolgimento di altri organi interni, in particolare il coinvolgimento cardiaco mediante elettrocardiogramma ed ecocardiocolordoppler e il coinvolgimento polmonare mediante TC ad alta risoluzione e prove di funzionalità respiratoria (spirometria, DLCO).

Un aiuto per differenziare il FR primitivo da quello secondario è dato dall'applicazione di due strumenti, la videocapillaroscopia e la termografia .

La videocapillaroscopia peri-ungueale è una tecnica di *imaging* non invasiva che permette di studiare la microcircolazione a livello delle dita e rappresenta uno degli strumenti più affidabili per la classificazione e la diagnosi precoce delle malattie del tessuto connettivo, in particolare per la sclerosi sistemica. Si basa sull'applicazione di una goccia di olio sulla cute periungueale del paziente, per creare le migliori condizioni di visibilità della rete microvasale cutanea e successivo posizionamento di una sonda ottica con ingrandimenti variabili (solitamente x200) in modo da visualizzare la disposizione dei vasi capillari e le loro caratteristiche. In questo modo è possibile evidenziare i *pattern* capillari a livello ungueale e discriminare tra *pattern* normale, *pattern* con anomalie aspecifiche e *pattern* patologici, complessivamente descritti come *scleroderma pattern*. La lunghezza dei capillari, la loro densità ed ampiezza sono correlate all'età e i bambini di età minore tendono ad avere una minore densità dei capillari, i quali presentano anche diametro maggiore. Tuttavia, i bambini con connettiviti presentano anomalie più specifiche, in particolare zone di avascolarità, "*giant loops*" ed emorragie capillari, generalmente non presenti nella popolazione sana.

Le alterazioni capillaroscopiche sono precoci nella scleroderma sistemica e la loro presenza contribuisce a classificare un paziente come affetto da SSc in accordo con i criteri EULAR/ACR 2013.

Inoltre possiamo parlare di scleroderma estremamente precoce ("*very early scleroderma*") nel caso in cui vi siano almeno due elementi tra il FR, la presenza di "*puffy hands*", la positività degli autoanticorpi specifici di malattia e ANA e le alterazioni capillaroscopiche. Questo è fondamentale per diagnosticare la sclerosi sistemica nelle sue fasi iniziale, prima che sia iniziato il coinvolgimento degli organi interni.

Un'altra tecnica di *imaging* non invasiva è la termografia a infrarossi, spesso associata a *cold test*. Questa tecnica si basa sulla registrazione, tramite una fotocamera ad infrarossi, della temperatura cutanea del distretto esplorato; dato che la temperatura cutanea dipende dalla perfusione locale, la termografia permette di studiare indirettamente la circolazione locale. Il test prevede che il paziente inizialmente si acclimi in una stanza a temperatura controllata (a  $23 \pm 2$  °C) per 20 minuti; successivamente vengono scattate le immagini termografiche di entrambe le mani (pre-test). In seguito, indossando dei guanti di lattice, il paziente deve immergere le mani in acqua con temperatura di circa 15 °C per 1 minuto. Infine, una volta rimossi i guanti, vengono registrate nuove immagini termografiche di entrambe le mani a intervalli al tempo 0, dopo cinque minuti e dopo 10 minuti. In questo modo è possibile valutare la riperfusione delle mani e la risposta vasale al freddo e distinguere la presenza di un FR, in cui la riperfusione delle dita avviene lentamente e in modo asimmetrico, da una semplice acrocianosi in cui la riperfusione è maggiormente simmetrica.

Dal punto di vista terapeutico, la prima linea per il trattamento del FR in età pediatrica è rappresentata dall'utilizzo di barriere meccaniche (es. guanti) durante il periodo invernale, evitando sbalzi termici importanti e fattori scatenanti il fenomeno quali il fumo e lo stress. Possono esser utili creme a base di farmaci vasodilatatori o integratori che favoriscono la vasodilatazione. In casi selezionati, possono essere utilizzati farmaci vasodilatanti orali, come ad esempio i calcio-antagonisti, per migliorare la sintomatologia.

Nel caso di FR secondario a una patologia reumatologica, sarà necessario associare una terapia specifica per la condizione infiammatoria sottostante.

La differenziazione tra forme primarie e secondarie di FR è importante, poiché i soggetti pediatrici con FR idiopatico, quando in particolare l'esame capillaroscopico ed il profilo autoanticorpale siano negativi, hanno una prognosi ottima al lungo termine e possono essere gestiti con approcci non farmacologici o, se necessario, con farmaci vasodilatatori. I bambini affetti da FR idiopatico e le loro famiglie possono essere rassicurate sul fatto che questa condizione è relativamente benigna.

Al contrario l'identificazione dei soggetti affetti da FR secondario è importante per avviare precocemente la presa in carico reumatologica e l'inizio di terapie specifiche.

L'Unità di Reumatologia dell'AOU Meyer IRCCS diretta dal Prof. Gabriele Simonini, rappresenta il centro di riferimento regionale toscano per le malattie reumatologiche pediatriche ed è centro membro della rete europea ReCONNET dedicata alle cure delle patologie del connettivo rare o complesse.

La SOSD offre assistenza specialistica ai pazienti in età pediatrica affetti da malattie reumatologiche dell'infanzia, inclusa la sclerosi sistemica ad esordio giovanile e la sclerodermia localizzata, avvalendosi di un approccio multidisciplinare grazie alle diverse e specifiche competenze professionali presenti all'interno dell'AOU Meyer IRCCS. Tale approccio multidisciplinare permette la specifica definizione per ogni paziente di un dedicato percorso diagnostico-terapeutico personalizzato. È così creato su misura per ogni singolo bambino un percorso multidisciplinare che tiene in considerazione aspetti medici, ma anche sociali, educativi e riabilitativi del bambino e della famiglia nel loro insieme.

A tale scopo integra le prestazioni del suo team specialistico, costituito da reumatologi pediatrici e personale infermieristico dedicato con quelle di immunologi, nefrologi, ortopedici, gastroenterologi, oculisti, metabolisti, fisioterapisti e psicologi. Tale approccio multidisciplinare permette e garantisce una gestione globale del bambino e della sua famiglia.

La struttura è dotata di un termografo per esecuzione di termografia nel monitoraggio dei pazienti affetti da sclerodermia localizzata e per l'esecuzione di *cold challenge* nei soggetti con FR al fine di integrare i reperti di laboratorio e capillaroscopici per la diagnosi di sclerosi sistemica.

È inoltre possibile effettuare l'esame videocapillaroscopico con videoregistrazione

È possibile prenotare una prima valutazione reumatologica presso il nostro servizio con prescrizione del pediatra curante telefonando al numero del CUP 055-5662900, attivo dal lunedì al venerdì dalle 8 alle 16, oppure tramite portale WEB. Sarà il medico reumatologo pediatrico a valutare l'opportunità di eseguire l'esame videocapillaroscopico e/o l'esame termografico, programmabili pertanto in base all'esito della visita reumatologica.

Esclusivamente per soggetti pediatrici, è inoltre possibile prenotare esclusivamente la videocapillaroscopia mediante ricetta con codice "1453" sempre prenotando tramite CUP aziendale al numero 055-5662900.

Per ulteriori informazioni è possibile consultare il sito <https://www.meyer.it/cura-e-assistenza/attivita-sanitarie/87-reumatologia>.

[gabriele.simonini@unifi.it](mailto:gabriele.simonini@unifi.it)

#### FIGURA 1

Immagine termografica: esempio di termografia dopo esecuzione di cold test: l'immagine mostra la vasocostrizione a livello delle dita che risultano perciò più fredde e quindi blu in termografia, a differenza dei polsi e delle braccia dove la temperatura è maggiore risultando perciò rosse/arancioni


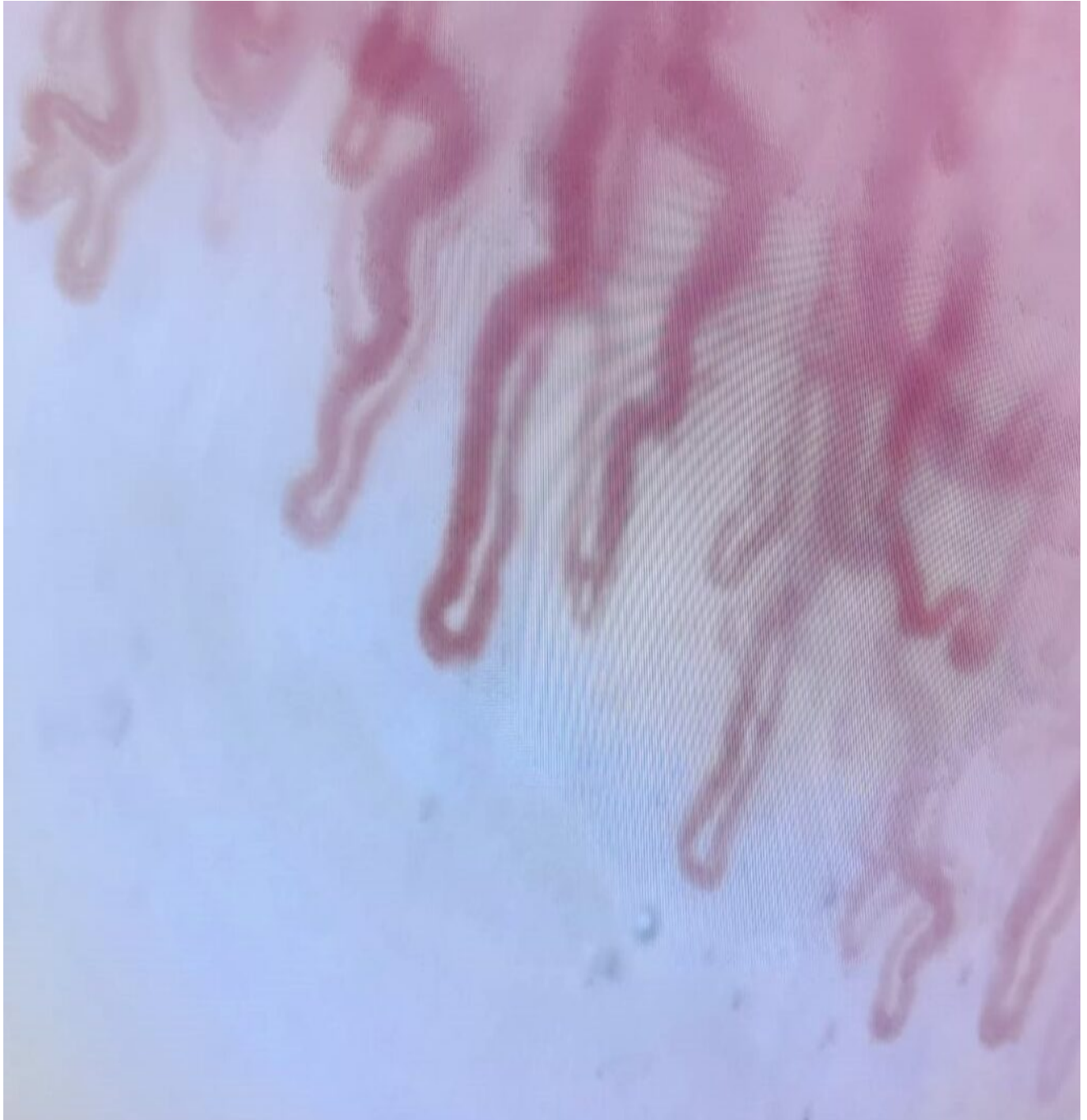


FIGURE 2 – 3 e 4

Capillaroscopia: tre esempi di immagini capillaroscopiche che mostrano alterazioni vascolari aspecifiche con densità capillare conservata, diversi capillari tortuosi e dilatati, assenza di emorragie.



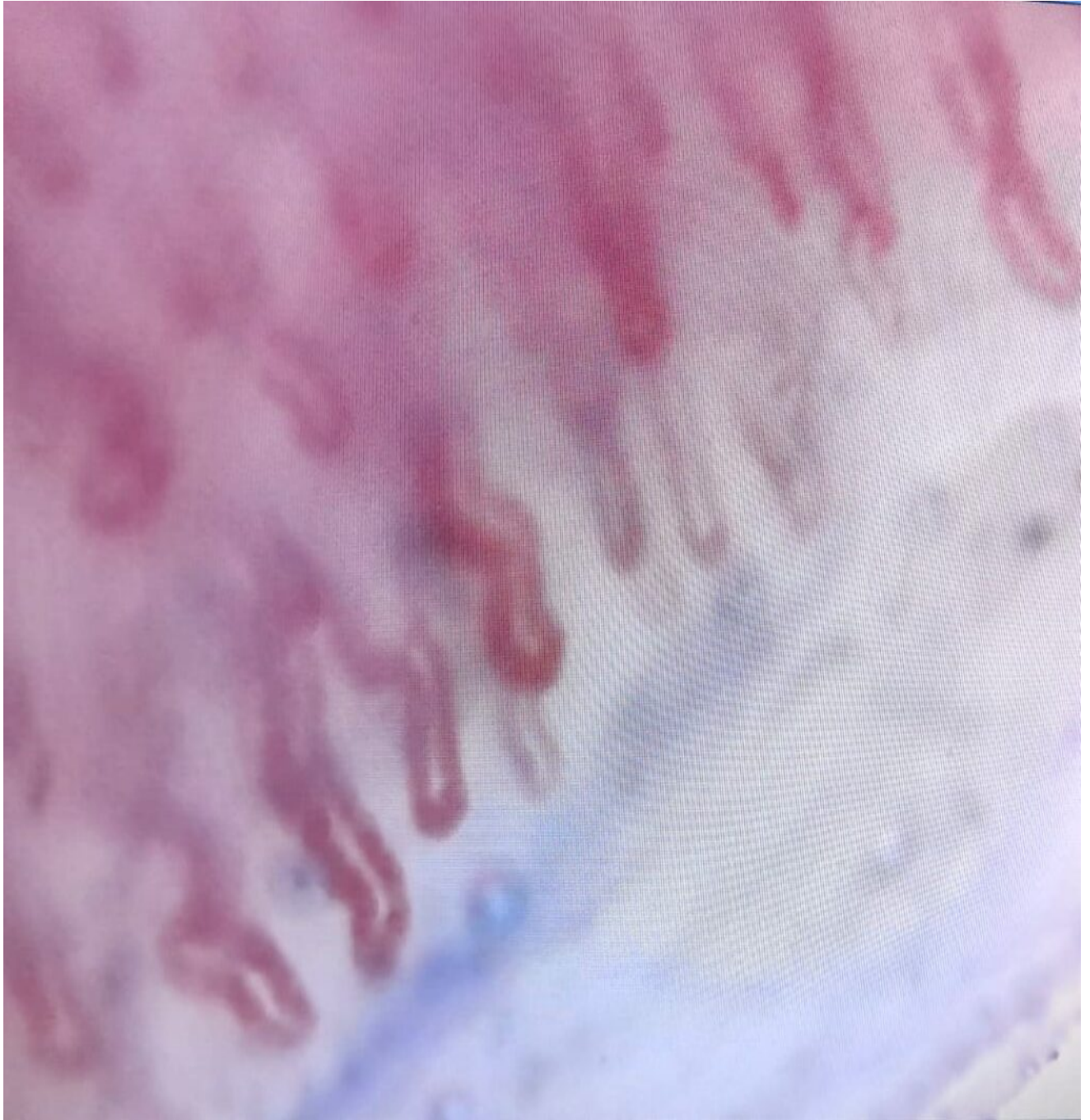

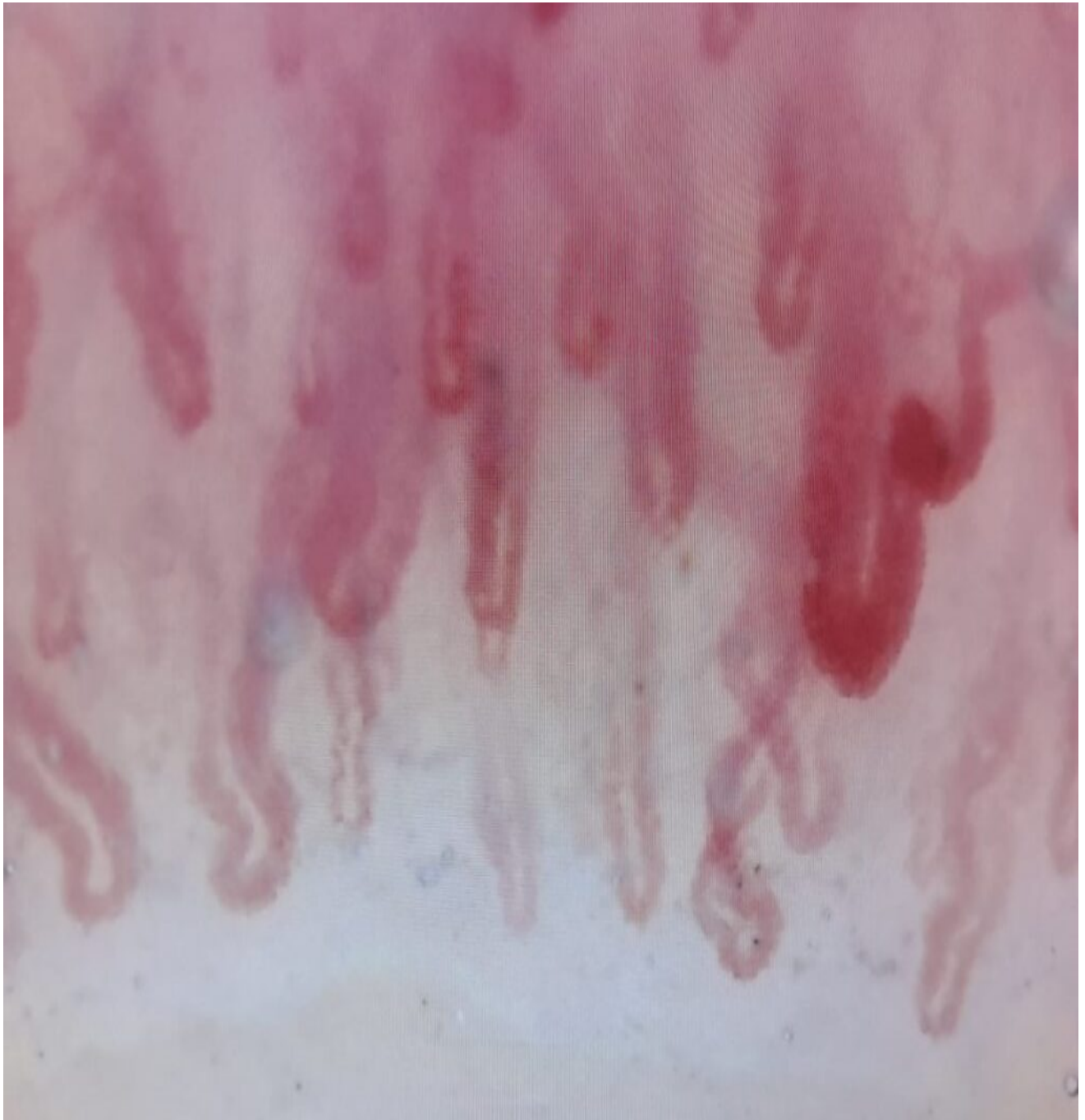
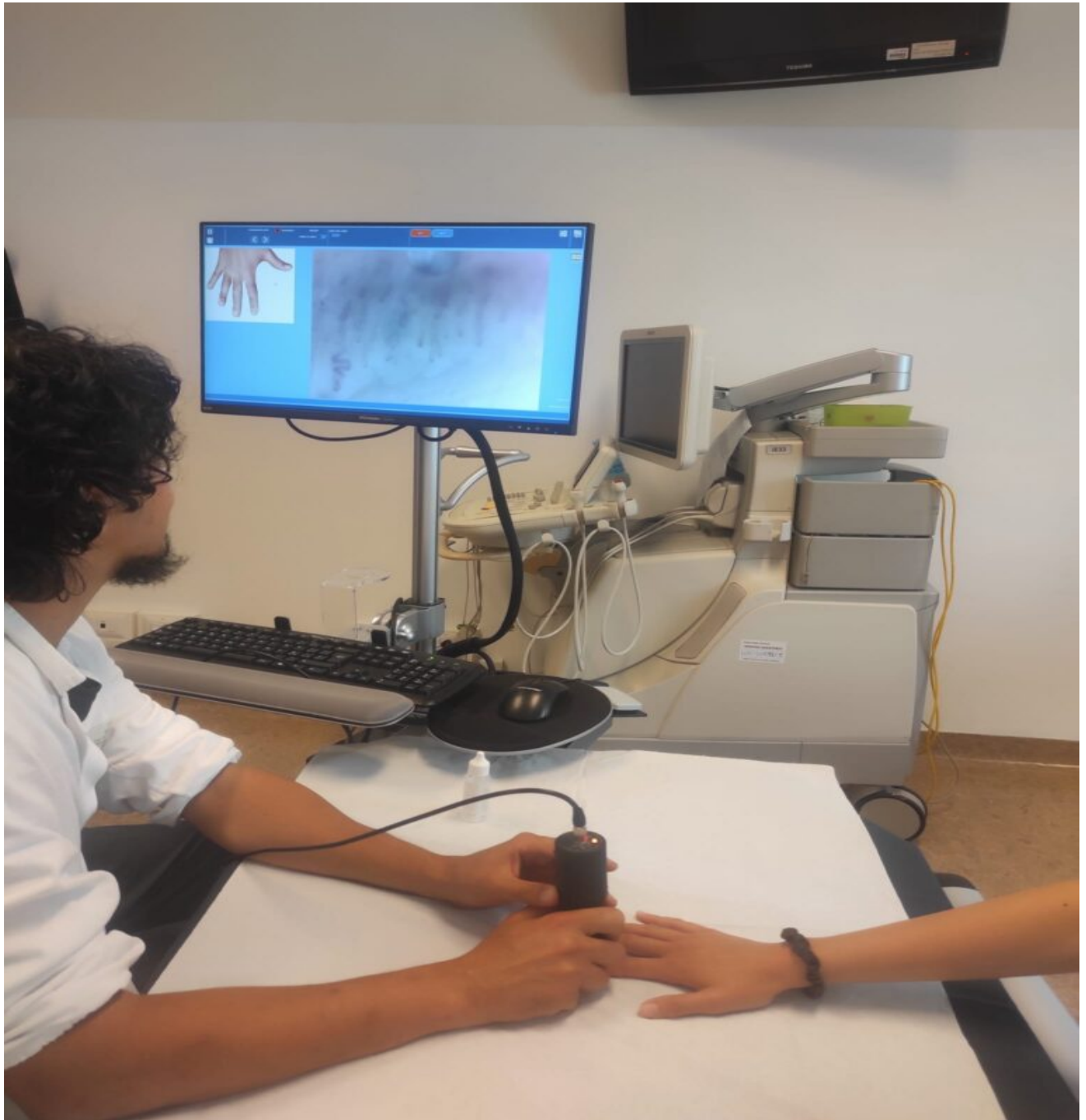

FIGURA 5

Il capillaroscopio dotato di una sonda con cui indagare i capillari a livello del letto ungueale e di uno schermo in cui visualizzare le immagini ingrandite.



## CATEGORY

1. Scienza e professione

## POST TAG

1. Studi e ricerche

## Category

1. Scienza e professione

## Tags

1. Studi e ricerche



**Date Created**

Gennaio 2025

**Author**

redazione-toscana-medica

**Meta Fields**

**Views :** 82

**Nome E Cognome Autore 2 :** E. Marrani, I. Pagnini, M. Mastroia, I. Maccora, T. Giani, G. Simonini

**Nome E Cognome Autore 1 :** L. Gatti